

BUIATRIA

La suzione non nutrizionale nel bovino

Tecnica di resezione della mucosa linguale

L'intervento chirurgico rappresenta una soluzione ottimale, pratica e definitiva.

Il bovino svezzato che “succhia”, è un problema non trascurabile, in particolare nell'allevamento intensivo. Oltre a comportare una perdita produttiva (latte che non viene munto), determina talvolta perdite economiche rilevanti per la perdita di uno o più quarti, evenienza quest'ultima, particolarmente frequente nelle manze.

Si tratta di un difetto comportamentale, che si può riscontrare sia nelle bovine da latte che da carne, che nei maschi e nelle bufale (*Bubalus bubalis*), ove questo problema è particolarmente sentito in ragione delle produzioni e dei costi del latte per litro.

Viene descritta la tecnica di resezione della mucosa linguale, adottata dagli autori, nell'affrontare 300 casi nel periodo 1995-2003.

Nell'allevamento intensivo del bovino da latte, il vitello appena nato, viene allontano dalla madre e posto in gabbiette singole per poi passare in box multipli allo svezzamento. Nella linea vacca-vitello, il vitello rimane con la madre per un periodo diverso a seconda del tipo di allevamento (foto 1).

Con lo svezzamento, il vitello/a, cessa di suggerire dalla madre; se questo ancora accade siamo di fronte ad un evento patologico.

Si tratta di una problematica che praticamente interessa tutti gli allevamenti: presto o tardi il problema si presenterà, riguardando uno o più animali. In letteratura sono segnalati casi di allevamenti in cui fino al 30% degli animali presenti, presentava questo problema [3, 4] Spesso gli allevatori lamentano il fatto



FOTO 1. Vitello piemontese che succhia dalla madre.

che una o più bovine entrano in mungitura “vuote” o parzialmente tali. Alla base di questo fatto, si ha il “vizio” di succhiare di uno o più bovini.

Altre volte, l'allevatore prende coscienza del problema indirettamente: una o più manze che hanno partorito presentano uno o più quarti ciechi [5]. Alla base di questa patologia delle manze sta un difetto comportamentale: una manza del gruppo aveva per l'appunto il vizio di succhiare o “tirare il latte”.

Gli animali sottoposti a intervento chirurgico (finestra “Animali sottoposti a intervento chirurgico”) avevano un'età compresa ►►

Animali sottoposti a intervento chirurgico

RAZZA	NUMERO
Frisona	135
B.Swiss	110
Piemontese	20
P.Rossa	25

tra i 6 e i 36 mesi e pesavano approssimativamente 150-700 kg; 3 animali erano maschi di 12-16 mesi, che erano stati inseriti nella mandria con funzione riproduttiva. Sono state operate anche 10 bufale (*Bubalus bubalis*) dell'età di 28-48 mesi e del peso approssimativo di 600-900 kg.

Sono state invocate diverse cause predisponenti per questo difetto [2, 3, 4]:

- svezzamento precoce;
- alimentazione lattea perdurante oltre misura;
- affollamento degli animali;
- squilibri nutrizionali;

- squilibri ormonali e/o metabolici.

In base ai dati in nostro possesso, non si possono fare correlazioni statisticamente significative con alcun fattore predisponente evidente. Sono stati sottoposti a intervento chirurgico vitelle di razze da latte (senza differenze significative tra Holstein, B. swiss, Pezzata rossa) e vitelle di razze da carne, animali adulti in stabulazione libera (in cuccetta o su lettiera permanente) o a catena, animali al pascolo.

Esistono in commercio diversi strumenti, per impedire al bovino di succhiare; pur-

Glossectomia Parziale I2-71

Esistono tre tecniche di glossectomia parziale.

1) Incisione obliqua: linea mediana linguale dorsalmente, si scende partendo dall'apice di 2,5-3 cm, quindi, ci si sposta trasversalmente, verso il margine laterale destro; è questo il punto di partenza dell'incisione. Dall'apice della lingua, si scende di 10-12 cm e si tira una trasversale ideale, verso il bordo laterale sinistro, che viene a divenire il punto d'arrivo dell'incisione. Realizzata la glossectomia, si sutura la mucosa. Questa tecnica è stata impiegata dagli autori sulle bufale con risultati ottimi.

2) Emiasportazione della punta della lingua: apice della lingua, linea mediana dorsale, si scende per 5-6 cm, quindi ci si porta trasversalmente verso il bordo laterale destro. Si realizza la resezione linguale, asportando l'angolo derivato.

3) Glossectomia lingua a tutto spessore: si pratica una resezione ellittica della lingua a tutto spessore a partire da 2,5-5 cm dall'apice; la resezione si estende per una lunghezza di 10-15 cm ed una larghezza di circa 5 cm, mantenendo equidistanza dai margini laterali. Si suturano insieme la faccia ventrale e dorsale della lingua, con materiale non riassorbibile.

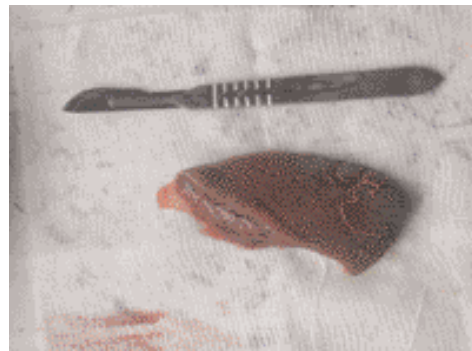
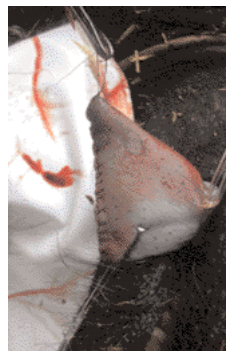



Foto 2. Con l'animale in decubito si estrae la lingua del bovino e la si lega dietro il frenulo con il tubo di un deflussore.

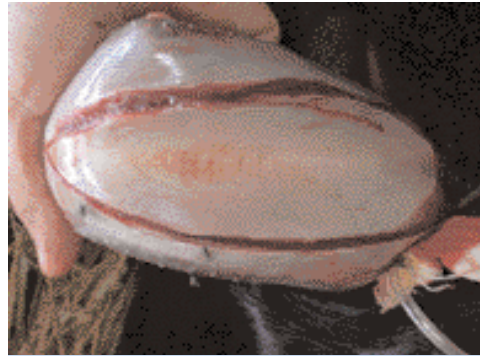


Foto 3. Con il bisturi si realizza un'incisione ellittica a partire da 1-2 cm posteriormente all'apice della lingua, per arrivare cranialmente al frenulo.

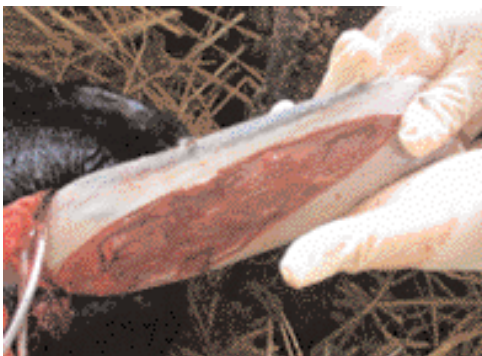

Foto 4-5. La resezione della mucosa dovrebbe includere anche parte del muscolo.

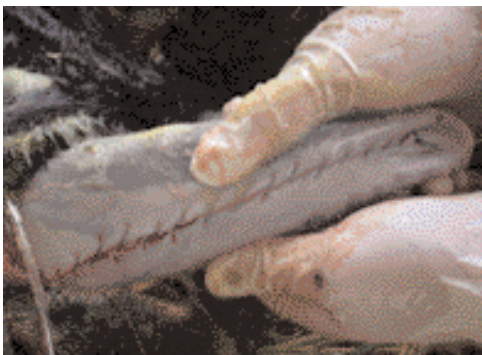

Foto 6. La sutura è un sopraggitto semplice comprendente la parte muscolare e la mucosa.

troppo la funzionalità dei medesimi è scarsa e/o, nella migliore delle ipotesi, essi limitano solo temporaneamente il problema fino a quando il soggetto non avrà "trovato" il sistema di succhiare, pur se con un anello al naso o al frenulo linguale.

L'intervento chirurgico, pertanto, rappresenta una soluzione ottimale, pratica e definitiva.

Esistono fondamentalmente due approcci chirurgici per questa patologia:

- asportazione della mucosa linguale;
- glossectomia (finestra "Glossectomia parziale").

Sicuramente la prima delle due tecniche è meno invasiva: per i risultati conseguiti e per il bassissimo numero di recidive registrate, rimane per gli autori la tecnica d'elezione.

● La Tecnica [6]

Il principale problema che si pone nell'affrontare questo intervento è la scelta del protocollo anestetico. Per animali giovani, di peso compreso tra 100 e 200 kg, è sufficiente una sedazione con xilazina 2% (0,05-0,1 mg/kg EV); al di sopra dei 200 kg di peso, possono esserci alcuni problemi di contenimento, anche impiegando dosaggi di xilazina maggiori (0,3 mg/kg IM).

Pur incontrando problemi di risposta individuale alla xilazina, in linea di massima, con questo protocollo abbiamo incontrato i maggiori problemi con bovine di razza Piemontese e con la bufala (*Bubalus bubalis*).

Per operare in condizioni di assoluta sicurezza, consigliamo di far ricorso al seguente protocollo anestetico:

- pre-anestesia: xilazina 2% (0,1 mg/kg ev)
- anestesia: xilazina 2% (0,04 mg/kg) + ketamina (0,2 mg/kg) EV ad effetto.

L'unico svantaggio di questo protocollo è

Materiale impiegato

- Laccio emostatico
- Lama bisturi n° 21
- Manico bisturi
- Porta aghi
- Filo sutura (polimero acido lattico)
- Forbice da punti
- Forbice smussa
- Pinza Durante
- Pinza porta batuffoli
- Garze sterili
- Disinfettante iodato
- Anestetico

la necessità di aprire il registro stupefacenti, per poter utilizzare la ketamina.

Alcuni Autori consigliano anche un'anestesia per infiltrazione con lidocaina 2%, ma in base alla nostra casistica non abbiamo riscontrato un significativo miglioramento dell'effetto analgesico.

L'intervento va realizzato con l'animale in decubito laterale e con gli arti anteriori e posteriori legati (balze) (finestra "Materiale impiegato").

Una volta che l'animale è a terra, si estrae la lingua del bovino e la si lega dietro il frenulo con un laccio emostatico (garza) o semplicemente con il tubo di un deflusso: ciò ha lo scopo di evitare il sanguinamento del campo operatorio durante la resezione della mucosa (foto 2).

L'apice della lingua viene mantenuto in estensione da un aiuto, direttamente con la mano, o tramite una pinza porta batuffoli, applicata direttamente o previa applicazione di una garza emostatica.

Si disinfetta la superficie ventrale della lingua, dal frenulo all'apice, quindi con il bisturi si realizza un'incisione ellittica a partite da 1-2 cm posteriormente all'apice della lingua, per arrivare cranialmente al frenulo, mantenendosi a una distanza di 1-2 cm dal bordo laterale di ciascun lato (foto 3).

A questo punto, si inizia la resezione della mucosa, con forbice a punte smusse, cercando di includere nella resezione anche parte del muscolo (foto 4-5). L'entità della resezione muscolare è in funzione del caso: è importante che, alla fine, la lingua risulti convessa dorsalmente e questo dipende fondamentalmente dalla larghezza dell'escissione. Abbiamo però notato che il pieno successo dell'intervento risiede anche nella resezione di una parte, limitata s'intende, di parte muscolare (spessore di 2 mm).

A differenza di altri Autori [5], iniziamo la sutura alla fine della resezione, avendo ottenuto un'ottima emostasi grazie al laccio apposto dietro il frenulo linguale.

Per la sutura, utilizziamo un polimero dell'acido lattico (*Dexon 3.5* inastato su ago atraumatico), in un'unica sutura (sopraggitto semplice), comprendente la parte muscolare e la mucosa (foto 6).

Terminata la sutura, si allenta il laccio emostatico e dopo 4-5 minuti lo si elimina: dopo aver tolto il laccio emostatico si ha una modesta perdita di sangue dalla ferita, che cessa spontaneamente dopo poche ore. A questo punto l'animale, nel giro di 5-10 minuti, è in grado di riprendere la stazione quadrupedale.

Abbiamo visto che i bovini operati già a distanza di 4-5 ore cominciano ad assumere alimento, pertanto non consigliamo, se non in casi veramente particolari, delle restrizioni dietetiche.

Non pratichiamo alcuna terapia antibiotica o chemioterapia.

Risultati

Su 290 bovini operati, abbiamo avuto due recidive: una bovina di 24 mesi, che abbiamo operato 3 volte nell'arco di tre mesi, e una vitella di 10 mesi, che dopo 6 mesi dall'intervento ha ripreso a succhiare. Non abbiamo mai registrato casi di glossite, disfagia e ptialismo post operatorio, né tanto meno rottura della sutura operatoria.

Delle 10 bufale operate, 7 hanno avuto esito positivo, mentre 3 hanno ripreso a succhiare a distanza di 3 mesi: probabilmente in questi animali sarebbe consigliabile un'escissione muscolare più profonda rispetto al bovino.

Conclusioni

L'intervento è semplice, praticabile in campo, in qualunque tipologia aziendale e richiede l'aiuto di una sola persona, per il contenimento dell'animale.

In base ai risultati ottenuti e per la costanza dei medesimi nel corso degli ultimi 8 anni, riteniamo di poter consigliare questo approccio terapeutico ai colleghi che vogliono affrontare questo delicato problema.

In base al rapporto costo/beneficio, la resezione della mucosa linguale, è certamente l'intervento d'elezione per risolvere i problemi di succhiamento post svezzamento del bovino. ■

Bibliografia

- 1-Wood P.D.P., Smith G.F., Lisle M.F. A surgery of intersucking dairy herds in England and Wales. *Vet. Rec.* 1967; vol. 81: pp 396-397.
- 2-Ravary B. Trattamento chirurgico del comportamento della suzione non nutrizionale nei bovini. *MANCANO RIFERIMENTI*
- 3-Mellinger R. Chirurgie de la langue chez le bovin tèteur. *Point Vet.* 1980; vol 10, n. 40 : pp 11-14
- 4-Rubillard A. Contribution à l'étude du comportement de tétée mutuelle chez les génisses laitières. *Bull. GTV* 1990; vol 5-B-363: pp. 39-45.
- 5-Horney F.D., Wallace C.E. Self sucking. In: *The practice of large animal surgery.* Philadelphia, W.B.Saunders Company, 1984: pp. 501-502
- 6-Kersjes A.W., Németh F., Rutgers L.J.E. Asportazione della mucosa linguale di bovini. In: *Atlante di chirurgia per i grossi animali.* Piccin Ed. 1985: pp. 12.