

# Un enfoque para el diagnóstico ecográfico de la muerte embrionaria tardía en bovinos

G. Gnemmi<sup>(1)</sup>; A. Calvo<sup>(2)</sup>; G. Morini<sup>(3)</sup>; C. Maraboli<sup>(1)</sup>

## Resumen

La muerte embrionaria tardía y la muerte fetal temprana a menudo pasan desapercibidas tanto en la cría de ganado de leche como de carne y eso no se debe siempre a las deficiencias de organización ni a negligencia del personal. Su incidencia es a menudo insidiosa, asintomática y difícil de evaluar; sólo prestando atención a los detalles, el veterinario puede sospechar de la existencia de un problema y entonces, intentar un diagnóstico. En este artículo los autores indican los procedimientos que el veterinario puede poner en marcha para hacer un diagnóstico precoz de las muertes embrionarias tardías.

## Introducción

La muerte embrionaria es un problema sanitario y económico; la pérdida de gestación en una etapa temprana cuesta al ganadero aproximadamente € 600<sup>(2)</sup>. Es un cálculo que debe tener en cuenta la duración de la lactancia, la producción, el número de lactancias, el precio de la leche, la edad del embrión/feto en el momento del diagnóstico y el costo de la producción de leche<sup>(11)</sup>. Durante los primeros veinticuatro días después de la inseminación es posible encontrar fallas en la fertilización y muerte embrionaria. La tasa de fertilización en vaquillonas está entre 90 y 100%, en las vacas es – algo menor – entre 70 y 80%<sup>(4,15)</sup>; por otro lado, las vacas secas tienen mayores tasas de fertilización que las vacas en lactancia<sup>(4,15)</sup>. La tasa de fertilización se reduce por el estrés calórico tanto en vaquillonas como en vacas<sup>(16)</sup>.

Las fallas en la fertilización se producen los primeros cinco días después de la inseminación; la muerte del embrión hasta el día 16º se considera mortalidad embrionaria temprana (se produce antes del reconocimiento materno) y luego

desde el 17º día hasta el 40º día, hablamos de la muerte embrionaria tardía.

Entre el 28º día y el 56º día de gestación en ganado lechero se pierden normalmente entre el 8-18% de las preñeces<sup>(17)</sup>, incluso en explotaciones sin incidencia considerable de enfermedades infecciosas (IBR, BVD / MM ).

Se habla solamente de la muerte embrionaria en referencia a las vacas lecheras y en particular las de alta producción<sup>(15)</sup>, pero también se producen en el ganado de carne, aunque el manejo diferente hace que muchas veces no se diagnostique: las inseminaciones son a menudo estacionales y el diagnóstico de gestación rara vez se realiza antes de los 35-40 días post-inseminación. Los datos bibliográficos relacionados con la muerte embrionaria en el ganado bovino para carne son pocos, más aún en el *Bos indicus*. Datos de Brasil (Baruselli, P.P., 2010, comunicación personal) indican que un 6% de la muerte fetal se produce tempranamente (entre los días 60º y 90º de gestación). Sin embargo, cuando se realiza un seguimiento sistemático y continuo de las gestaciones,

(1) BOVINEVET Bovine Ultrasound Service. info@bovinevet.com

(2) Departamento de Producción Animal y Salud Pública de la Facultad de Veterinaria y CCEE de la UCV (Universidad Católica de Valencia San Vicente Mártir).

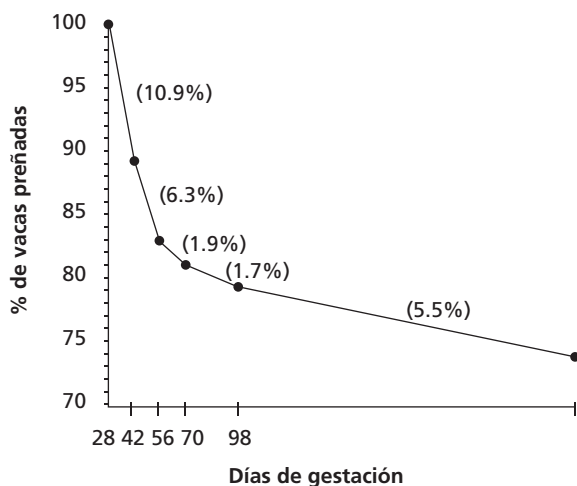
(3) Departamento de Ciencias Médicas Veterinarias, Universidad degli Studi de Parma.

Recibido: 10 de febrero de 2017.

Aceptado: 10 de marzo de 2017.

Taurus Año 19; N° 73: 25 - 31

**Figura 1.** La muerte embrionaria tardía y la muerte fetal temprana, incluso en ausencia de causas infecciosas, tiene un importante valor para la economía de la ganadería.



n= 512 servicios; 480 partos.  
 Pérdidas totales (día 28 a parto)= 24,7%  
 Días 28-42: 11%  
 Días 42-56: 6%  
 Días 56-98: 2%

Fricke y col., 1998

se observa un 13-15% de muertes embrionaria y fetal temprana (Quevedo Neyra, L., 2016, comunicación personal). El perfil hormonal y el catabolismo hepático, en especial de las hormonas esteroides en el ganado vacuno, son claramente diferentes en una vaca de alta producción de leche respecto del resto de las hembras, tanto lecheras como de carne, y esto explica muy bien por qué en el ganado de carne la muerte embrionaria no se considera una patología importante. Por esto, sería mejor desarrollar más la investigación antes de considerar despreciables las muertes embrionaria tardía y fetal temprana en el rodeo de cría. En éste el anestro post parto es uno de los trastornos reproductivos más importantes<sup>(12)</sup>; la pérdida de peso y el amamantamiento del ternero hacen que las madres sufran durante varias semanas anestro tipos I y II<sup>(13)</sup>.

La edad de las hembras y las características metabólicas de los ovocitos explican la correlación que existe entre altas tasas de mortalidad embrionaria y anestro post parto tipos I y II<sup>(5)</sup>.

Si bien hay lotes de animales que no sufren ese problema, otros en cambio muestran una incidencia de muerte embrionaria que llega al 20-25%<sup>(11)</sup>, lo que afecta negativamente y de manera pronunciada, tanto los parámetros productivos como los reproductivos.

Frecuentemente, tanto los técnicos como los productores ganaderos subestiman la mortalidad embrionaria en el rodeo lechero y eso se debe básicamente a dos razones: en primer lugar, a que la tasa de detección de celo (TDC), es generalmente baja o muy baja<sup>(6)</sup> y esos celos, ya se presenten a intervalos regulares o irregulares, una gran parte de las veces pasan desapercibidos.

La segunda razón es que el diagnóstico de gestación se realiza por lo general una sola vez y recién después de transcurridos como mínimo 35-40 días de la inseminación; además, en un 35-70% de los casos se realiza por palpación rectal y no por ecografía<sup>(7)</sup>. El diagnóstico de gestación por palpación no permite detectar ni el sufrimiento ni la muerte tanto del embrión/feto<sup>(10)</sup>. Incluso las pruebas bioquímicas para determinar las glucoproteínas de la preñez a partir de sangre o leche, tienen alta especificidad (vacas negativas al test, están realmente vacías), pero baja sensibilidad (vacas positivas al test en realidad no siempre están preñadas): todas las vacas con una muerte embrionaria tardía, se diagnostican como preñadas a partir de ese tipo de pruebas.

La ecografía, en cambio, realizada por un profesional experimentado, a partir del 35º día post IA puede ante de la presencia de fluidos en una delgada capa intracornual ipsi-lateral al cuerpo lúteo, determinar la existencia de signos que sugieran una endometritis subclínica o también la presencia de fragmentos de la membrana corioalantoidea, signos que indican una alta probabilidad de que se haya producido una muerte embrionaria.

El hecho de que alrededor del 80% de las muertes embrionarias tardías y fetales tempranas no presenten signos<sup>(11)</sup> justifica la necesidad de realizar hasta tres controles ecográficos entre los días 27º y 120º de gestación<sup>(9)</sup>.

Las fallas en la fertilización y la muerte embrionaria temprana normalmente no alteran la duración del ciclo estral inmediato siguiente<sup>(5)</sup> lo que hace extremadamente difícil – prácticamente imposible – el diagnóstico de una muerte embrionaria temprana. Si la vaca retorna al celo cada 19-20 días, que es la típica duración del ciclo de una vaca con dos ondas foliculares<sup>(1)</sup>, es muy difícil que el ganadero y el técnico piensen en una muerte embrionaria temprana; más bien hay una tendencia a pensar que la hembra no

quedó preñada a menos que se trate de una vaca repetidora, es decir, aquella que vuelve a entrar en celo por tercera vez consecutiva, luego de haber recibido servicio (cada vez) con ciclos regulares de entre 19 y 21 días y sin alteraciones anatómicas que pudieran relacionar el origen del problema con una patología determinada.

Es evidente que cada vez que se presenta el caso de una vaca problema con ciclos regulares y al menos tres inseminaciones fallidas, se debe sospechar de una falla en la fertilización o de una muerte embrionaria temprana. Si hay más del 15% de vacas repetidoras, o si al menos un 30% del rodeo se descarta por infertilidad, se concluirá que ese establecimiento cuenta con un problema a resolver que no puede ser considerado individualmente sino como un problema de rodeo y deberá tratarse, en consecuencia, intentando llegar a las causas fijando objetivos claros tendientes a restablecer la situación normal.

En el caso de la muerte embrionaria tardía –inclusive de una muerte fetal temprana– la sospecha de un problema se pone en evidencia porque el retorno al celo no tiene lugar luego de un ciclo normal, es decir, de entre 17 y 25 días de

duración. El retorno al celo entre 28 y 35 días post IA, siempre tiene que hacer sospechar que hay un problema.

Los casos de muerte embrionaria no se distribuyen de manera uniforme a lo largo del año, sino que se concentran en un período determinado, que suele coincidir con cambios en el plan de nutrición, en las horas de luz y/o en la temperatura ambiente. En estos casos es más fácil sospechar que puede haber un problema dentro de la explotación por el inicio brusco. Pero la repetición de celo a ciclos irregulares constituye solo la punta del iceberg. En muchos casos las vacas pierden su gestación y repiten celo a un ciclo regular, alrededor del día 40-42º después de la inseminación. Estos casos son a menudo considerados como animales a los cuales no se les ha observado en celo en las tres semanas anteriores y se pone toda la atención en el problemas de detección de celos, en lugar de en la presencia de causas infecciosas y/o nutricionales, posiblemente consideradas responsables del problema.

La vacas con muerte embrionaria entre el 30º y el 32º días, la mayoría de las veces muestran celo entre los días 40 y 42 post IA.

**NUEVA**

**LÍNEA REPRODUCTIVA**

**CALIER**

**Pluselar 1,2g**  
**Pluselar 0,6g**  
dispositivo intravaginal

Un desarrollo propio de Calier Argentina con la calidad, eficacia, y seguridad que nos caracterizan.

**Pluset FSH-LH**

**Decomoton carbetocina**

**Pluserelina buserelina acetato**

**Benzoato de estradiol**

**Cipionato de estradiol**

**Veteglan d-cloprestenol**

**PLUSELAR 1,2 DISPOSITIVOS DOBLE USO**

En caso de reutilizar los dispositivos, cortar la esfera del extremo inferior, para identificar que los dispositivos han sido utilizados una vez.

[WWW.CALIER.COM.AR](http://WWW.CALIER.COM.AR) - [WWW.CALIER.NET](http://WWW.CALIER.NET)

## Estrategia para el diagnóstico por ecografía

La estrategia varía según el tamaño del lote y la incidencia del problema. En establecimientos pequeños es más difícil detectar y controlar el problema a pesar de que el nivel de atención a menudo es mayor.

El diagnóstico es posible sólo a través de una evaluación ecográfica minuciosa que permita determinar si el trastorno está presente en el rodeo y cuál es el efecto negativo que ejerce sobre el mismo<sup>(3)</sup>.

Las causas infecciosas de mortalidad embrionaria tardía y fetal temprana que se encuentran entre las más comunes son: IBR, MM/BVD, *Coxiella burnetii*, *Neospora caninum*<sup>(14)</sup>. Si se presentan varios casos en un lapso de tiempo limitado (*storm* o tormenta de casos), es probable que el agente etiológico sea *Neospora caninum*. En ese caso el diagnóstico debe hacerse con la prueba serológica correspondiente. Si fuera posible encontrar el feto o partes de él, debe ser enviado al laboratorio. El veterinario dispondrá siempre del material necesario para llevar a cabo una adecuada toma de muestras (vacutainer estériles, bolsas para el envío de hallazgos anatómicos y patológicos, etc...)<sup>(14)</sup>.

Con el fin de controlar la explotación (básicamente para la DVB/MM, IBR), sería deseable recurrir a una prueba de PCR en leche y repetirla cada tres meses; es una prueba barata y precisa que permite acceder a una información certera sobre el estado de la explotación. Si da resultado positivo, esté asociada o no a vacas que vuelven al ciclo 26-28 días post IA, convendría realizar una serie de pruebas serológicas (pool para PCR), de los animales que han sufrido muerte embrionaria.

Cada vez que se diagnostica una muerte embrionaria tardía y/o fetal temprana en los bovinos, convendría realizar serología para determinar si el agente infeccioso que podría haberla causado, se encuentra presente en ese rodeo. Con una periodicidad más o menos constante se llevará a cabo la toma de muestras para realizar una PCR (a partir de leche) para IBR y BVD/MM; en los rodeos en los que ya se controla la fiebre Q, el examen puede limitarse a determinar *Neospora* y la probable presencia de *Chlamydia*.

Aún no está claro el papel que juega BoHV4, tanto en la muerte embrionaria como en la fetal seguida de aborto.

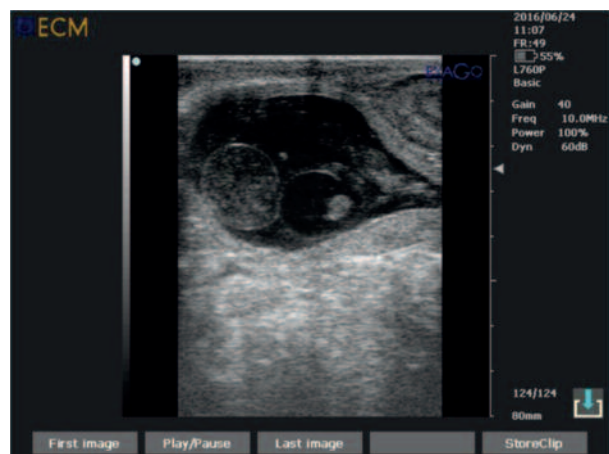## La técnica propiamente dicha

El diagnóstico a campo de la muerte embrionaria tardía mediante ultrasonido, se realiza a través de la evaluación de siete puntos<sup>(6, 11)</sup>:

- 1) La frecuencia cardíaca
- 2) La turbidez de los líquidos amniótico y/o alantoideo
- 3) La separación de la membrana corioalantoidea
- 4) Edema de endometrio
- 5) La integridad de la membrana amniótica
- 6) La ausencia del embrión
- 7) Las dimensiones embrionarias

**1) La frecuencia cardíaca:** definitivamente en una fase muy temprana de la gestación (27-28 días), lo más inmediato es la observación de los latidos del corazón que pueden apreciarse ecográficamente como una rápida sucesión de puntos ecogénicos. A los 23 días de gestación el ritmo cardíaco es de unos 138 latidos/minuto (120 a 150)<sup>(6, 11)</sup>, mientras que a los 27-28 días los latidos del corazón tienen una frecuencia de entre 120 y 130 latidos por minuto<sup>(3, 6)</sup>. La frecuencia cardíaca (FC) suele tener variaciones individuales y puede verse afectada también por los movimientos del embrión<sup>(6)</sup>. Tomarla en condiciones de campo es difícil, pero por lo general se puede decir que cuando el ritmo cardíaco es tan lento que puede calcularse fácilmente, ya hay cierto grado de sufrimiento embrionario; por el contrario, una FC tan rápida que hace difícil o imposible contar los latidos, sugiere la presencia de un embrión sano<sup>(6, 11)</sup>.

**Foto 1.** Turbidez del líquido amniótico y alantoideo: es un signo seguro de la muerte embrionaria.



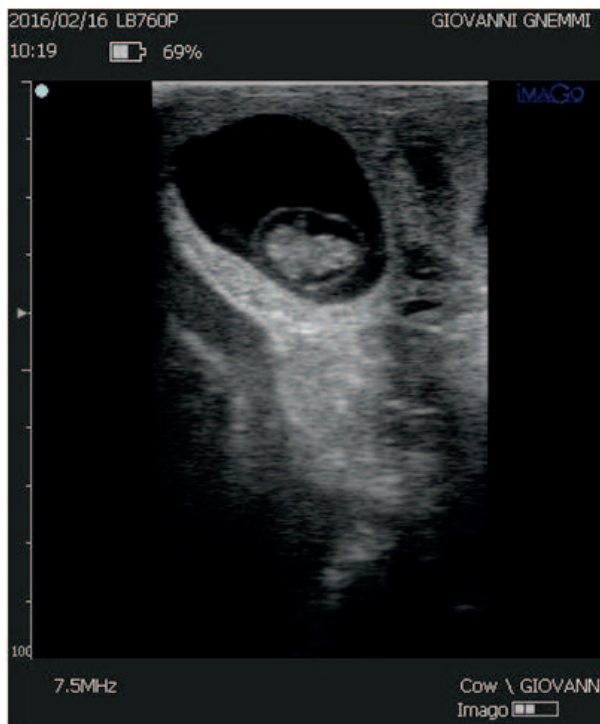
2) **La turbidez de los líquidos amniótico y alantoideo** <sup>(3, 6, 8, 11)</sup>: es un parámetro ecográfico fácil de determinar: puede verse gran número de puntos ecogénicos dentro de los fluidos embriónicos, fenómeno que se conoce como “tormenta de nieve”.

En las etapas iniciales de una afección la turbidez de los líquidos puede pasar desapercibida y esto puede deberse a distintos factores, como la calidad del equipo de ultrasonido, el tipo de pantalla (por ej. cristal líquido), la situación del medio ambiente (incidencia de la luz exterior). Pero es sobre todo la experiencia del técnico lo que desempeña un papel crucial para el diagnóstico. Los líquidos deben ser completamente anecoicos durante los primeros noventa días de gestación. Después de este plazo, ya en el líquido amniótico, pero especialmente en el fluido alantoideo comienzan a aparecer puntos ecogénicos, por lo que la turbidez de ese fluido hacia los 120-130 días de gestación es normal.

La cantidad de líquido, tanto amniótico como alantoideo, se correlaciona con la edad de la gestación. Sin embargo, existen marcadas diferencias (individuales y de raza) en la cantidad de

líquido y en el tamaño de los embriones/fetos a una misma edad de la gestación, pero la mayoría

**Foto 2.** Los líquidos amniótico y alantoideo durante los primeros 90 días de gestación deben verse completamente anecoicos.





Easi-Scan Curve

Applications 



**Mayor profundidad**

- Mayor profundidad de exploración.
- Mejor visualización de preñeces avanzadas.
- Determinación de preñez Mayor ángulo de visión.
- Modos de trabajo 8 12 16 24 cm de profundidad.




Preñez día 37    CRL de 96 días




Cuern. uterinos CL    Cotiledones en 24 Cm

**Portátil robusto y confiable**

- Montado e su cintura permite mantener las dos manos libres.
- Evita tensión en el cuello los hombros y la espalda.
- Sonda fija, estanco y durable.
- Diseñado para trabajo a campo.



**Excelente calidad de imagen**

- 60mm de sonda, de Radio 60°, 128Elementos.
- Amplio campo de visión - profundidad 24 cm
- con 40 cuadros/seg y 16 canales nos permite ver sin retrasos en la imagen.

Smart Display



Bugs (Gafas)



Remote Display



Introducer



Valija



www.allvet-tv.com.ar

AllVet

Tecnología Veterinaria

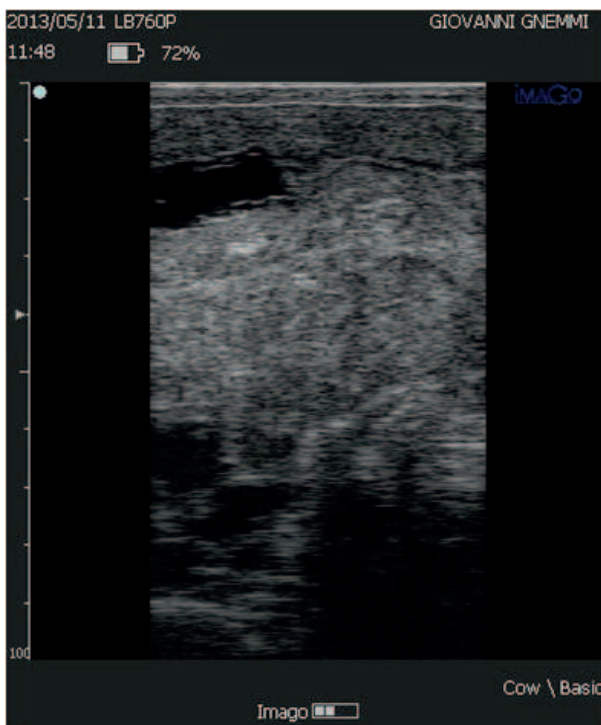
ventas@allvet-tv.com.ar Tel: 11 3970 2888

Movistar: 116171 2892

de las diferencias son estacionales y dependen de la temperatura ambiente. Durante el verano hay una menor cantidad de líquido en comparación con la primavera, el otoño y el invierno. Es importante recalcar que a veces se aprecia una menor cantidad de líquido a partir del día 28 de la gestación debido a que la vesícula amniótica se elonga desde el cuerno uterino ipsi-lateral al cuerpo lúteo gestacional, hacia el contralateral. Este fenómeno podría llevar a un diagnóstico erróneo (cantidad anormal de líquidos = gestación problema) a un técnico con poca experiencia.

3) **La separación de la membrana corioalantoidea** <sup>(3, 6, 8, 11)</sup>: aparece ecográficamente como una línea ecogénica fina, flotando cerca del borde interior del endometrio. Incluso hoy en día no está claro si esto es síntoma de la muerte embrionaria o si puede ser la causa de la misma <sup>(3)</sup>. Cuando el ecógrafo encuentre una separación de la membrana corioalantoidea mayor a 20 mm, debe considerar que esa preñez está en riesgo.

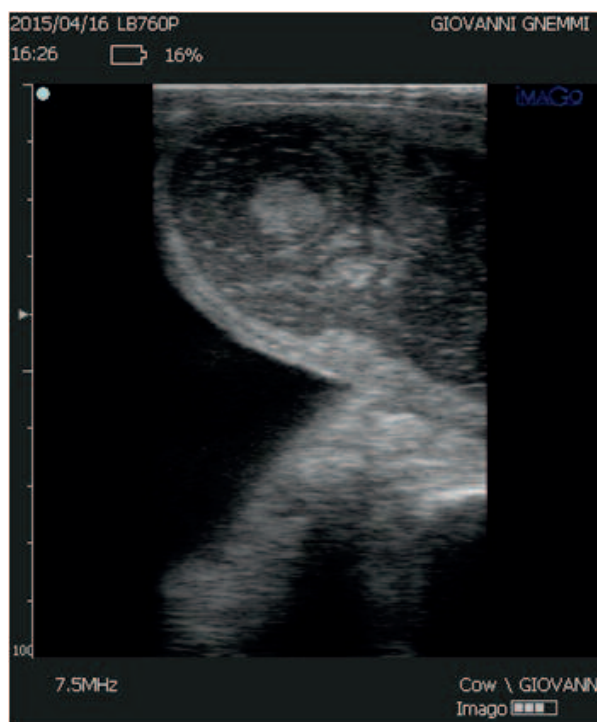**Foto 3.** La separación de la membrana corioalantoidea aparece como una línea ecogénica fina que flota en el interior del útero.



4) **Ruptura de la membrana amniótica** <sup>(3, 6, 8, 11)</sup>: la membrana amniótica se puede ver a partir del 30°-32° día de gestación <sup>(3, 6, 8, 10, 11)</sup>.

Ecográficamente se ve la ruptura de la membrana amniótica como líneas ecogénicas que flotan en la luz uterina. Se produce entonces una mezcla de los líquidos amniótico y alantoideo. Es muy raro que ante la ruptura de la membrana amniótica puedan encontrarse todavía signos vitales del embrión. Por lo general se asocia con ausencia del latido cardíaco, presencia de turbidez del líquido intrauterino y degeneración del embrión.

**Foto 4.** La ruptura de la membrana amniótica puede observarse ecográficamente como una interrupción más o menos clara de la propia membrana.

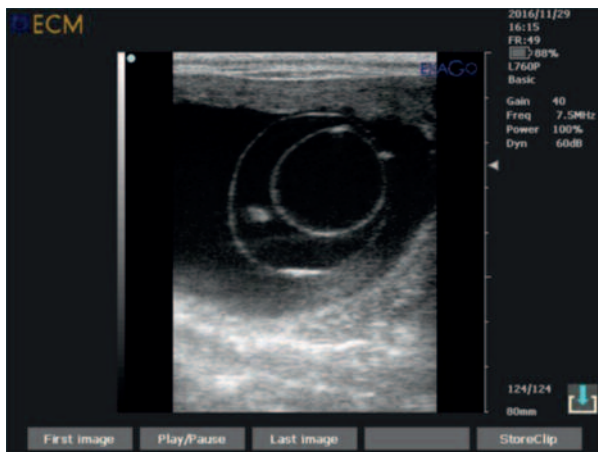


5) **Edema de endometrio** <sup>(3, 6, 8, 10, 11)</sup>: a la ecografía se detecta el endometrio engrosado e hipocóico (edema), dentro del cual es posible observar la sección de vasos sanguíneos agrandados (anecogénicos). El edema puede ser tanto difuso como localizado; siempre debe considerarse un signo grave porque casi siempre está asociado con la muerte embrionaria <sup>(9)</sup>.

6) **La ausencia del embrión.**

7) **El tamaño del embrión:** el tamaño del embrión es un parámetro que el ecógrafo debe analizar crítica y cuidadosamente. Sin embargo, un embrión aparentemente menor respecto de lo esperado, no es necesariamente signo de sufrir

**Foto 5.** La presencia de edema de endometrio casi siempre indica que el embrión está muerto. El endometrio aparece engrosado e hipoeoico.



miento ni de muerte embrionaria. A menudo, el latido del corazón está presente y la FC es absolutamente normal. Existen diferencias individuales, raciales, estacionales, como se ve por la cantidad de fluidos uterinos. En los casos de gestaciones producto de una transferencia embrionaria con embriones descongelados, el tamaño de ellos es normalmente un 10-15% menor comparado con el de otras gestaciones de una misma edad, al menos hasta el día 40<sup>º</sup> (Stroud, B., 2006 comunicación personal). La relación tamaño-edad, se puede calcular rápidamente midiendo la distancia cabeza-cola (CRL Crown-Rump-Length) <sup>(3, 6, 9)</sup>.

## Bibliografía

- Adams, G.P., Jaiswal, R., Singh, J., Malhi, P. 2008. Progress in understanding ovarian follicular dynamics in cattle. *Theriogenology* 69: 72-80.
- De Vries, A. 2006. Economic value of pregnancy in dairy cattle. *J.Dairy Sci* (89): 3876-3885. DesCôteaux, L., Colloton, J., Gnemmi, G. 2010. *Practical atlas of Ruminant and Camelid Reproductive Ultrasonography*. Wiley-Blackwell 2010.
- DesCôteaux L., Colloton J., Gnemmi G. 2010. *Practical atlas of Ruminant and Camelid Reproductive Ultrasonography*. Wiley-Blackwell 2010
- Diskin, M.G., Morris, D.G. 2010. Embryo death in cattle- can it be addressed? XXVI WBC Santiago Chile 2010; 126-136.
- El-Zarkouny, S.Z., Shaaban, M.M., Stevenson, J.S. 2011. Blood metabolites and horn.
- Ginther, O.J. 1998. *Ultrasonic Imaging and Animal Reproduction: Cattle*. Equiservices Publishing.
- Gnemmi, G. 2010. *Ultrasonography in Bovine Reproduction*. Japanese Journal of Veterinary Medicine, Vol.63, N°1.
- Gnemmi, G. y Maraboli, C. 2007. Ultrasonografía e gestione riproduttiva. Parte I. *Summa Ottobre* 8, 2007, 38-44.
- Gnemmi, G. y Maraboli, C. 2008. Diagnosi ultrasonografica precoce di gravidanza. *Summa Animali da Reddito*. 2008; vol. 3, n. 3: pp. 11-18.
- Gnemmi, G. y Maraboli, C. 2011. Diagnosi di Morte embrionale. Parte I. *Summa Veterinaria N°6/2011*. La Point Veterinaire Italie.
- Gnemmi, G. y Maraboli, C. 2011. La morte embrionale: diagnosi ultrasonografica. Segunda parte. *Summa Veterinaria* 7/2011 pp 37-41.
- Gnemmi, G. y Maraboli, C. 2012. Lanaestro nella bovina: fisiopatologia di un evento multifattoriale. *Rivista di medicina veterinaria*, vol.46, n 1, 17-20.
- Gnemmi, G. y Maraboli, C. 2012. Lanaestro nella bovina:diagnosi e terapia. *Rivista di medicina veterinaria*, vol.46, n 1, 21-26.
- Guatteo, R., Nocollet, P., LeDréan, E., Vassiloglou, B., Cheval, J.L., Treilles, M., Thuillier, B., Geollot, S., Holleville, P., Leboeuf, C., Joncour, G., Joly, A. 2012. Gli aborti infettivi nei bovini: verso un iter standardizzato di studio. *Malattie infettive nei ruminanti*. *Summa N°4/2012*: 78-84.
- Lonergan, P. 2010. Embryonic loss in clattle: who is at fault, the mother or the embryo? XXVI WBC Santiago Chile 2010; 137-145.
- Sartori, R., Mertens, S.A., Guenther, J.N., Parish, J.J., Wiltbank, M.C. 2002. Fertilization and early embryonic development in heifers and lacting cows in summer and lacting and dry cows in winter. *J Dairy Sci.* (85): 2803-2812.
- Silke, V., Diskin, M.G., Kenny, D.A., Boland, M.P., Dillon, P., Mee, J.F., Sreenan, J.M. 2010. Extent, pattern and factors associated with late embryonic loss in dairy cows. *Anim Reprod Sci.*, 15:1-12.