

## PATOLOGIE DELLA MAMMELLA

# La mastectomia nei ruminanti

Giovanni Gnemmi, Cristina Maraboli  
Veterinari liberi professionisti, Bovinevet, Verbania

### RIASSUNTO

La chirurgia della mammella nei ruminanti è un evento raro, generalmente limitato ad animali di straordinario valore genetico.

La sua realizzazione necessita una equipe chirurgica affiatata e la conoscenza perfetta della anatomia della parte.

In questo articolo viene analizzato l'approccio a un intervento che può essere realizzato anche in condizioni di campo; gli autori si soffermano in particolare nella descrizione anatomica della regione e nella descrizione dei protocolli anestetici che il veterinario pratico può impiegare.

**Parole chiave:** mammella, mastectomia, chirurgia, capra, bovina.

### SUMMARY

#### Mastectomy in ruminants.

*The surgery of udder in ruminants is rare and generally performed in animals of high generic value. In order carry it out, a competent surgical team and a perfect knowledge of the anatomy of the region are needed.*

*In this article, the authors analyze the approach to this surgery, when performed in field conditions, by describing, in particular, the anatomical region and the anaesthetic protocols that vets can use.*

**Keywords:** udder, mastectomy, surgery, goat, cow.

La chirurgia della mammella è un evento raro, se si escludono le chirurgie per eventi traumatici al capezzolo. La mastectomia (bovino) e la emimastectomia (capra e pecora) sono interventi rari, che generalmente vengono limitati ad animali di straordinario valore genetico, per i quali, spesso, questa tecnica rappresenta l'ultima risorsa possibile.

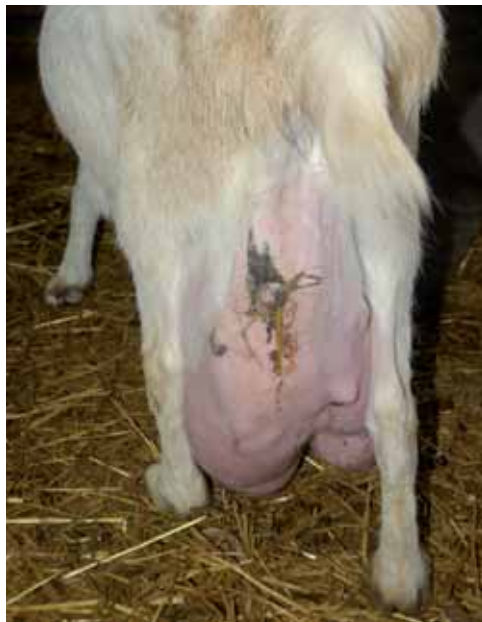Questa tecnica viene applicata sia nel bovino che nei piccoli ruminanti (nella capra da latte in particolare). La sua realizzazione necessita una equipe chirurgica affiatata e la conoscenza perfetta della anatomia della parte. L'imponente sistema vascolare della regione mammaria, comporta che il chirurgo sia costantemente concentrato sull'intervento, che tecnicamente non è complesso: si tratta di disseccare il tessuto mam-

mario compromesso e di chiudere i vasi (venosi e arteriosi) che si incontrano centimetro dopo centimetro durante la dissezione. Nel caso del bovino, normalmente, si realizza l'intervento con due chirurghi (uno per lato) e almeno un aiuto per parte. Nel caso dei piccoli ruminanti, l'intervento può essere affrontato anche da un solo chirurgo con un aiuto.

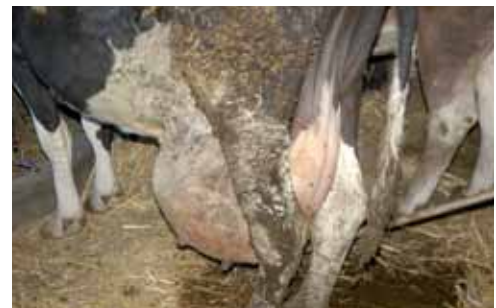In questo articolo viene analizzato l'approccio a un intervento che può essere realizzato anche in condizioni di campo; gli autori si soffermano in particolare nella descrizione anatomica della regione e nella descrizione dei protocolli anestetici che il veterinario pratico può impiegare.

## Quando ricorrere alla mastectomia

Questa tecnica viene applicata in caso di bovini, caprini ed ovini, di elevatissimo valore genetico, affetti da gravi patologie mammarie. Si può trattare di una mastectomia totale oppure di una emimastectomia. Tra le cause possibili, per le quali è necessario ricorrere a questo intervento, si devono ricordare: neoplasie mammarie, mastite gangrenosa, mastiti granulomatose, oppure rotture dell'apparato sospensore della mammella [1]. Quest'ultima occasione è forse la più comune (foto 1 e 2): la mammella si abbassa note-



**FOTO 1.** Capra Saanen con rottura dell'apparato sospensore della mammella. Nel caso in cui il certificato genealogico dell'animale sia di grande valore può essere consigliato il ricorso alla mastectomia.



**FOTO 2.** Bovina da latte con cedimento dell'apparato sospensore.

volmente sotto il piano del garretto, al punto che i capezzoli e talvolta la mammella stessa, strisciano sul pavimento (foto 3). La mammella in queste condizioni è facilmente vulnerabile anche da parte di altri animali, per non parlare degli auto-traumatismi nel tentativo di sollevarsi.

L'intervento è consigliabile in animali in asciutta e, quando possibile, durante i mesi più freschi, per evitare la presenza di mosche [1]. Gli animali che si sottopongono a questo tipo di intervento, oltre che avere un certificato genealogico in grado di giustificare l'investimento, debbono essere in ottime condizioni di salute, condizione questa che in caso di mastiti da Gram- (*E. coli*), oppure in caso di mastiti gangrenose non sempre si riscontra.

In questi casi, piuttosto che ricorrere a una mastectomia, si dovrebbe prendere in considerazione l'induzione di un'atrofia chimica della ghiandola, oppure il ricorso alla legatura dell'arteria e vena pudenda esterna, in particolare se l'apparato sospenditore della mammella è intatto.

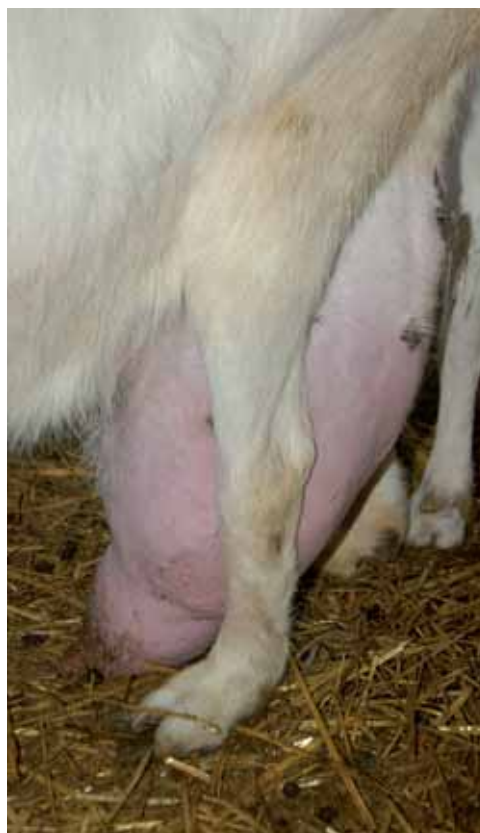## Anatomia dell'apparato di sospensione della mammella [3,4]

È presente un legamento mediano della mammella, i cui foglietti di destra e sinistra, molto elastici (mediali destro e sinistro), originano dalla tunica addominale, in prossimità della linea mediana della parete addominale. Questi due foglietti separano le mammelle/a di destra da quelle/a di sinistra.

Lateralmente la mammella è contenuta dalla lamina laterale, che deriva direttamente dal tendine sinfisario. Sia dalla lamina laterale che da quella mediale parte una sottile lamina elastica di sospensione, che penetra nel tessuto mammario, dividendolo in lobi (figura 1 e 2).

## Anestesia

È necessario ricorrere all'anestesia generale: la durata dell'intervento, la necessità di mantenere il paziente immobile (per non ostacolare il gravoso compito di legatura dei vasi sanguigni), il rischio di avere dei rigurgiti (polmonite *ab ingestis*), impongono un protocollo anestetico collaudato e garantito. La disponibilità di un'anestesia gassosa è sicuramente ottimale, ma si tratta di una opzione raramente disponibile per il veterinario buiatra che lavora in campo. Esistono



**Foto 3.** Capra Saanen che a seguito del cedimento dell'apparato sospenditore della mammella, ha i capezzoli a contatto del pavimento. Il rischio di traumatismi e/o di infezioni della mammella aumenta enormemente in condizioni come queste.

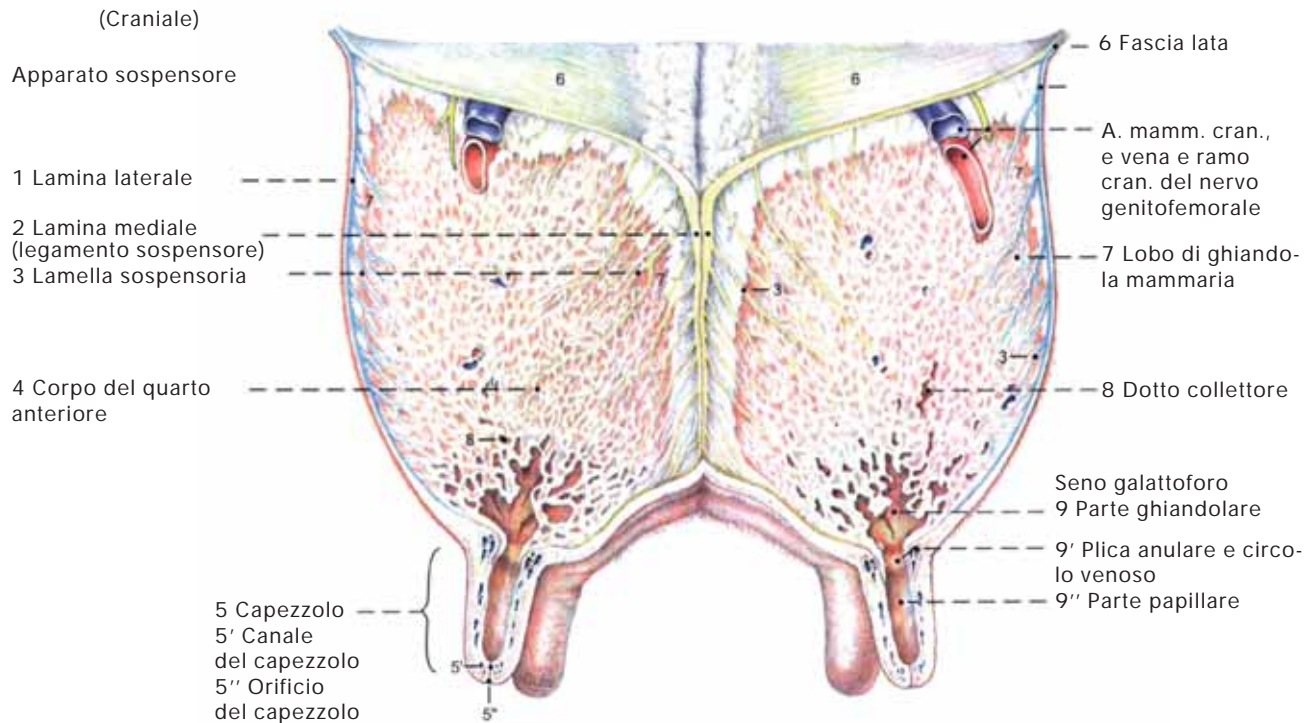
comunque altri protocolli utilizzabili, che se ben gestiti, garantiscono livelli di anestesia (e durata della medesima), sufficienti a realizzare l'intervento di mastectomia.

Il primo step è quello di indurre un'eccellente sedazione; normalmente si ricorre agli  $\alpha$ -2-agonisti, ovvero alla xilazina 2% (0,05 mg/kg) o alla detomidina (0,02-0,05 mg/kg). Queste molecole, oltre ad avere un ottimo effetto sedante, analgesico e miorilassante, purtroppo hanno anche delle "controindicazioni" deprimendo fortemente il SNC e soprattutto l'apparato respiratorio, con conseguente ipotensione e bradicardia. Soprattutto la xilazina, per l'effetto ossitocino-simile, andrebbe evitata in bovine in avanzato stato di gravidanza [2]. L'anestesia generale può essere realizzata ricorrendo al *doppio drip* oppure con al *triplo drip*. Il doppio drip, consiste in una miscela costituita da 1 grammo di ketamina e da 1 litro di una soluzione di guaifenesina al 5% (non superare il 5% per l'effetto emolitico che questa mole-





FIGURA 1. Mammella bovina: apparato sospensore



Da Bovine Anatomy, Klaus-Dieter Budras, Robert E.Habel First edition 2003 ([www.pooyancult-ebooks.com](http://www.pooyancult-ebooks.com)).

cola sviluppa nei ruminanti); questa miscela si impiega endovena a effetto, comunque alla dose di 0,5-1,0 ml/kg. Il triplo drip, si realizza aggiungendo alla miscela appena descritta della xilazina (25-50 mg). Il triplo drip è consigliato qualora l'animale appaia ancora molto vigile dopo la sedazione, o su animali molto nervosi.

Un altro protocollo anestetico utilizzabile, decisamente più semplice, ma anche meno controllabile utilizza la xilazina 2% come sedativo alla dose di 0,05 mg/kg im e quindi si anestetizza la bovina acepromazina (3-5 mg/100 kg ev) come anestetico, ricordando che sono necessari circa 20-30 minuti prima di poter intraprendere l'intervento.

Nella capra e nella pecora, l'anestesia può essere indotta ricorrendo ad una associazione di diazepam (0,2 mg/kg) e ketamina (2-4 mg/kg) a effetto, mantenendo salve le indicazioni relative alla pre-anestesia.

Anche in caso di anestesia generale endovenosa, è bene ricorrere all'intubazione della bovina, o della capra-pecora,

per evitare polmoniti *ab ingestis* (rigurgito) e per poter eventualmente rianimare la bovina in caso di necessità.

## Preparazione del paziente

L'animale deve essere posto in decubito dorsale: si tratta di una posizione facile da mantenere se si ha a disposizione un tavolo chirurgico, molto più difficile da realizzare e mantenere in campo, ove normalmente non si dispone di questa attrezzatura. Ovviamente il decubito dorsale, non è un problema oggettivo, nel caso di una mastectomia in un piccolo ruminante, dove visto il peso (40-100 kg di peso vivo al massimo), si può realizzare facilmente un decubito dorsale, anche duraturo. Un ottimo "tavolo chirurgico", può essere approntato ricorrendo a una balla di foraggio a forma di parallelepipedo. Pensare di far scivolare una bovina sedata (peso variabile tra 450-700 kg di peso vivo) su una struttura di 90 cm di altezza è pressoché impossibile; un tavolo operatorio morbido si può approntare ricorrendo a piccole ballette di fo-

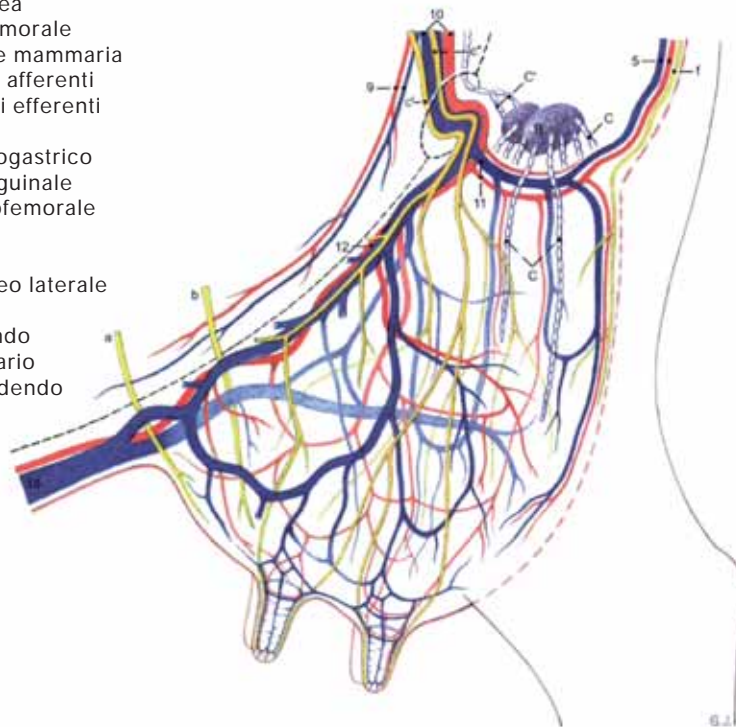


**FIGURA 2. Vascolarizzazione e innervazione della mammella**

## Legenda

- 1 Aorta
- 2 Vena cava caudale
- 3 Vena e art. iliaca int.
- 4 Vena e art. pudende int.
5. Vena ventr. labiale e ramo mammario art. perineale vent.
- 6 Vena e art iliaca esterna
- 7 Vena e art femorale profonda
- 8 Vasi pudendoepigastici
- 9 Vena e art epigastrica caudale
- 10 Vena e art pudende esterna
- 11 Vena e art mammaria caud.
- 12 Vena e art mammaria cran.
- 13 Tronco brachiocefalico
- 14 Vena e art succlavia sinistra
- 15 Vena e art toracica int.
- 16 Vena e art epigastrica cran.
- 17 Art. epigastrica cran. superf.
- 18 Vena addom.

- sottocutanea
- A nervo ileofemorale  
B Innervazione mammaria  
C Vasi linfatici afferenti  
C' Vasi linfatici efferenti
- a nervo ileoipogastrico  
b nervo ileoinguinale  
c nervo genitofemorale  
c' ramo cran.  
c'' ramo caud.  
d nervo cutaneo laterale femorale  
e nervo pudendo  
f ramo mammario del nervo pudendo



Da Bovine Anatomy, Klaus-Dieter Budras, Robert E.Habel First edition 2003 ([www.pooyancult-ebooks.com](http://www.pooyancult-ebooks.com)).

raggio (che però non sono di facile reperimento in azienda) raggruppate a formare una superficie sufficiente a ospitare una vacca. La vacca può essere coricata sul lettino operatorio dopo la sedazione e quindi una volta in anestesia generale, può essere posta in decubito dorsale legando gli arti anteriori e posteriori a due a due e collegando le corde alle pale di un trattore, e facendo ruotare in senso orario l'animale di 90°. A questo punto la posizione può essere mantenuta arginando il fianco destro e sinistro della bovina, con una doppia fila di sacchi in plastica (quelli che contengono l'urea o il sale pastorizio vanno benissimo; in alternativa si possono utilizzare i rotoli di sabbia che vengono utilizzati per tenere fermi i teli sull'insilato di mais in trincea): gli arti anteriori e posteriori vengono mantenuti estesi in senso opposto. È estremamente importante porre la testa dell'animale in posizione corretta, in modo che la laringe sia posta più in alto rispetto alla bocca, onde evitare pericolosi rigurgiti. Non disponendo di questo tipo di balle di fo-

raggio, si può creare un letto di paglia molto abbondante, disponendo sopra di esso un telo impermeabile: su questo letto operatorio artigianale, si realizzerà l'intervento.

Prima di sedare la bovina, si consiglia l'inserimento di un catetere endovenoso (nella giugulare) da 14 G-16 G x 13 cm. Il catetere deve essere connesso a una prolunga e fissato (cerotto garzato da 5 cm, fissato poi alla cute in due punti), l'altro capo della prolunga, pure inserito in un drappo di cerotto garzato, verrà fissato alla cute a sua volta, grazie a due punti. L'estremità libera del tubo viene chiusa con un tappo perforabile.

Tutta la regione mammaria deve essere rasata a fondo, ricorrendo a un rasoio elettrico con una lama da 40, quindi si deterge e disinfetta l'area nel rispetto delle procedure standard. Si procede quindi alla delimitazione del campo operatorio con teli sterili.

## La tecnica

Si pratica un'incisione ellittica lungo la



## Bibliografia

- 1-Fubini S.L. Surgery of the mammary gland. Da Farm Animal Surgery. Susan L. Fubini, Norm G. Ducharme. Capitolo 12: pp. 403-406.
- 2-Ivany J.M. Muir W.W. Farm animal anesthesia. Da Farm Animal Surgery. Susan L. Fubini, Norm G. Ducharme. Capitolo 6: pp. 97-112.
- 3-Bovine Anatomy, Klaus-Dieter Budras, Robert E. Habel First edition 2003: pp. 90-91 (www.poo-yancult-ebooks.com).
- 4-Ashdown R.R., Done S. Atlante di Anatomia Veterinaria. Volume primo: I Ruminanti. Ed. Uses. 1997.

mammella, avendo l'accortezza di cercare di preservare quanta più cute possibile, limitando quindi il rischio di una guarigione per seconda intenzione, o una eccessiva tensione sui margini cutanei apposti. A questo punto si scolla per via smussa il sottocute. I vasi che mano a mano si incontrano vanno suturati o cauterizzati (cauterio bipolare). La presenza di un aiuto che porta la mammella dal lato opposto a quello presso il quale il chirurgo sta lavorando, e che al tempo stesso tiene pulito e perfettamente visibile il campo operatorio, è di grande, anzi fondamentale aiuto. L'intervento in se stesso non è difficile: occorre molta concentrazione e pazienza, ma soprattutto grande sintonia tra chirurgo e aiuto; la chiusura minuziosa e totale dei vasi che mano a mano vengono evidenziati dallo scollamento del tessuto mammario, è determinante per la riuscita dello stesso. I vasi principali [1] che i chirurghi incon-

treranno e che devono provvedere a chiudere con estrema attenzione sono: l'arteria e la vena pudenda esterna, il ramo mammario dell'arteria perineale ventrale, la vena epigastrica superficiale craniale (vena sottocutanea addominale) e la vena epigastrica superficiale caudale (vena mammaria craniale); l'anastomosi di queste due ultime vene, porta alla formazione delle vene del latte; oltre a questi vasi "primari" vi sono poi una serie infinita di piccole vene provenienti dalla parte craniale della mammella, inclusi rami della vena pudenda esterna, che decorrono adiacenti al legamento sospensore della mammella. La parte più delicata dell'intervento è la legatura della vena e dell'arteria pudenda esterna: mentre un aiuto sposta lateralmente la mammella, il chirurgo provvede alla legatura (in pratica si consiglia una legatura multipla). Una volta rimossa la mammella, si provvede a suturare la cute, mantenendo un drenaggio di Penrose per 5-7 giorni. ■

# Atlante di ultrasonografia ginecologica buiatica

di **Giovanni Gnemmi**

## CONTENUTI

- Lo strumento e la tecnica
- Valutazione economica della diagnosi precoce di gravidanza
- Valutazione di quadri utero-ovarici fisiologici
  - Ovaio fisiologico
  - Utero fisiologico
  - Il sessaggio fetale
- Valutazione di quadri utero-ovarici patologici
  - Ovaio patologico
  - Utero patologico
  - Patologie della gravidanza
- Artefatti: come riconoscerli?
- Test di autovalutazione
- Conclusioni
- Didascalie di autovalutazione
- Bibliografia

Prezzo di copertina: € 75,60

Prezzo Club degli abbonati\*: € 60,50

- ✓ Cartonato 190 x 260 mm
- ✓ 128 pagine
- ✓ 484 immagini ecografiche

**SCONTO  
20%  
PER GLI  
ABBONATI**

\*Club degli abbonati ai periodici di *Le Point Vétérinaire Italia*

Spese di spedizione escluse



Via Medardo Rosso 11 - 20159 Milano - [www.pointvet.it](http://www.pointvet.it) - [diffusionelibri@pointvet.it](mailto:diffusionelibri@pointvet.it) - Tel. 02 60.85.23.32